Aus dem Schweizerischen Forschungsinstitut in Davos
(Vorsteher: Prof. W. Berblinger)

Solitärtuberkel im intrakraniellen Teil des Nervus opticus

(Sektionsbefund)

Mit 6 Abbildungen

Inaugural-Dissertation
zur Erlangung der Doktorwürde
der Medizinischen Fakultät der Universität Basel

vorgelegt von

Walter Oetterli
aus Grossdietwil (Luzern)

Buch- und Kunstdruckerei Union AG. Solothurn · 1943

Digitized by the Internet Archive
in 2026

https://archive.org/details/IA41546709_0197

Aus dem Schweizerischen Forschungsinstitut in Davos
(Vorsteher: Prof. W. Berblinger)

Solitärtuberkel im intrakraniellen Teil des Nervus opticus

(Sektionsbefund)

Mit 6 Abbildungen

Inaugural-Dissertation
zur Erlangung der Doktorwürde
der Medizinischen Fakultät der Universität Basel

vorgelegt von

Walter Oetterli
aus Grossdietwil (Luzern)

Buch- und Kunstdruckerei Union AG. Solothurn · 1943

Von der Medizinischen Fakultät Basel genehmigt
auf Antrag von Professor Werthemann

Tag der Promotion: 15. Juli 1943

Nach den klinischen Erfahrungen ist die Tuberkulose des Sehnerven weitaus seltener als die Tuberkulose der Iris, des Uvealtractus, der Chorioidea und der Retina. Soweit unter den derzeitigen Verhältnissen eine Nachschau in der medizinischen Literatur durchführbar war, sind seit dem Jahre 1900 bis jetzt nur 64 *klinische* Beobachtungen von Opticustuberkulose mitgeteilt worden. Dabei habe ich die im Sammelreferat von *Engelking* angeführten Fälle mitberücksichtigt. In einer grundlegenden Arbeit über die Sehnerventuberkulose hat *von Michel* (1903) nach der Lokalisation der spezifischen Veränderungen im Bereich der Sehnervenstrecke die intrabulbäre (Sitz in der Papilla nervi optici), die intraorbitale, die intrakanalikuläre und die intrakranielle Form unterschieden. Zu der letztgenannten rechnet *von Michel* auch die Tuberkulose des Chiasma nervorum opticorum.

Die Zahl der Mitteilungen über *pathologisch-anatomische* Befunde von Tuberkulose des Nervus opticus ist ausserordentlich gering. Im ganzen habe ich nur 32 Fälle auffinden können. Von diesen gehören 12 der intrabulbären Form (Papillentuberkulose) an, 8 der intraorbitalen, 4 der intrakanalikulären, 3 der intrakraniellen. In weitern 4 Fällen war die Lokalisation eine intrakranielle und intraorbitale, in einem Fall endlich intrakraniell, intraorbital und intrabulbär. Bis zum Jahr 1928 hatte *Abelsdorff* nur 9 Fälle von Sehnerventuberkulose im Schrifttum ausfindig machen können. Meine oben gegebene Zusammenstellung erhebt, wie gesagt, keineswegs Anspruch auf

vollständige Erfassung aller bisher bekanntgegebenen Beobachtungen von Sehnerventuberkulose.

Die Papillentuberkulose lässt sich klinisch mit einiger Sicherheit feststellen, vielleicht auch die intraorbitale Form. Die intrakanalikuläre und intrakranielle sind klinisch kaum mit Sicherheit zu erkennen, sie bleiben meist eine Vermutungsdiagnose. Oefters wird die Sehnervenerkrankung sogar völlig verkannt. Gerade bei der Seltenheit derselben ist es aber angezeigt, dass auch an diese spezifische Entzündung des Sehnerven gedacht wird, umso mehr als, wie die nachfolgend mitgeteilte Beobachtung zeigt, Augensymptome lange Zeit hindurch vollständig fehlen können und eine mehr oder weniger rasch einsetzende Amaurose kausal nicht richtig gedeutet wird.

Professor *Berblinger* übergab mir eine autoptische Beobachtung von Opticustuberkulose zur histologischen Bearbeitung. Er konnte mir die Angabe machen, unter 16 000 Sektionen, die er ausführen liess oder selbst ausführte, keinen einzigen Fall von Sehnervensolitärtuberkel gesehen zu haben. Bei einer genauen Nachprüfung von 942 Obduktionen mit Tuberkulose als Hauptkrankheit (darunter 116 Fälle von Meningitis tuberculosa), zu welcher Dr. *Calderon* veranlasst worden war, fand sich kein Fall von Sehnerventuberkulose. Unter weitern 300 Tuberkulosesektionen, die Professor *Berblinger* in Davos ausführte, fand sich nur der nachstehend geschilderte Fall. Diese Erfahrungen decken sich vollkommen damit, dass auch das pathologisch-anatomische Schrifttum nur wenige Fälle von Sehnerventuberkulose enthält. In *Hübschmanns* Darstellung der pathologischen Anatomie der Tuberkulose (1928) findet sich überhaupt keine Angabe über Opticustuberkulose.

Die in der Literatur von mir aufgefundenen Fälle von Opticustuberkulose, bei denen eine histologische Untersuchung vorliegt, sind, geordnet nach der Lokalisation im Bereich der extracerebralen Opticusbahn, folgende:

12 Mitteilungen betreffen die intrabulbäre Form.

Goldstein berichtet über ein 8monatiges Kind mit akuter tuberkulöser Periphlebitis der Netzhaut und des Sehnerven, mit Einbruch des Prozesses in das Lumen der Zentralvene. In diesem Falle wie in denen von *Coats*, *Lamb* und *Knapp* hat sich der tuberkulöse Prozess von der Papille zentralwärts über die Lamina cribrosa hinaus auf den Sehnervenstamm ausgedehnt. Nach andern Autoren macht der Prozess im allgemeinen an der Lamina cribrosa Halt. *O'Sullivan-Story* teilt einen solchen Fall mit. In *Komotos* Beobachtung durchsetzt der tuberkulöse Prozess die Lamina cribrosa, ohne sie zu zerstören. *Jacobs* führt einen Fall an, wo die ganze Papille von Tuberkeln durchsetzt, die Lamina cribrosa zerstört ist und die Tuberkulose sich weit in den Sehnerven hinein fortsetzt.

Die Papille kann durch Toxinwirkung oder durch mechanischen Druck geschädigt werden. Letzteres kommt vor, wenn beispielsweise tuberkulöse Knötchen der Aderhaut unmittelbar im Aderhaut-Papillenwinkel oder doch diesem nahe sich finden.

Verderame kann wegen Fehlens eines autoptischen Befundes den Beginn der von ihm beobachteten Opticustuberkulose im Bereich der Papille nicht sicher erklären. Er empfiehlt, von primärer Manifestation der Tuberkulose im Auge zu sprechen. Aehnlich spricht sich *Sugimoto* aus, welcher bei einem 18jährigen Patienten mit lange bestehender Pleuritis, Peritonitis und Coxitis annimmt, dass die Tuberkelbazillen von diesen extraokularen Herden auf dem Blutwege in die Papille gelangt sind. *Weiss*, dessen Mitteilung zu den frühesten zählt, sah eine Papillentuberkulose, ausserdem eine Tuberkulose der Iris, der Sklera und der Chorioidea. Da er klinisch keine anderweitigen tuberkulösen Herde nachweisen kann, spricht er die Vermutung aus, es handle sich hier um eine Primärtuberkulose des Auges. In *Sugimotos* Fall wie in der Beobachtung von *Lamb* führte die tuberkulöse Veränderung an der Papille zur Ablösung der

Netzhaut, und zwar entweder durch den Tuberkel selbst oder durch Papillenhaematom. *Brailey* sah einen erbsengrossen Solitärtuberkel, der von der Papille ausging und zur totalen Netzhautablösung führte. Endlich erwähnt *von Michel* eine Beobachtung, wo bei einem 10jährigen Knaben die Enukleation des einen Auges wegen vermuteten Netzhauttumors ausgeführt wurde. Anatomisch fand sich eine Retinitis prolifera interna, die ihren Ursprung in einer Papillentuberkulose hatte.

Ueber intraorbitale Lokalisation der Opticustuberkulose fand ich im ganzen 8 Publikationen.

Szábo und *Manolescu* beschreiben besonders histologisch genau je einen Fall von Sehnerventuberkulose. Der Nervus opticus war von tuberkulösem Granulationsgewebe durchsetzt und das Nervengewebe weitgehend zerstört. Aszendierend führte diese Opticustuberkulose zur Meningitis tuberculosa. Die Fälle von *Bergmeister* (produktive Tuberkulose des Sehnervenstammes, von tuberkulöser Aderhauterkrankung mit Papillen- und Netzhautnekrose ausgehend) und *Mauksch* (verkäsende Tuberkulose in der Achse des Sehnerven nach Uvealtuberkulose) sind beweisende Beispiele für das Aufsteigen der tuberkulösen Entzündung aus dem Augeninnern in den orbitalen Sehnervenabschnitt. Beide Autoren erbringen den anatomischen Nachweis, dass diese Ausbreitung auf dem Wege der perivaskulären Lymphscheiden der Zentralgefässe erfolgte. *Birch-Hirschfeld* weist darauf hin, dass sich die Tuberkulose der Orbita völlig unter dem klinischen Bild eines malignen Orbitaltumors zu entwickeln vermag. Selbst die anatomische Untersuchung kann darüber in veralteten Fällen im unklaren lassen. Dem Nachweis von Tuberkelbazillen im Schnittpräparat sowie dem Tierversuch kommt daher grosse Bedeutung zu. Oft greift der Orbitalprozess an umschriebener Stelle auf die Duralscheide und das Sehnervengewebe über. *Reis* und *Rothfeld* fanden bei einem Mädchen mit Hautsarkoiden vom Typ Darier-Roussy beider-

seits Sehnerventuberkulide. Diese führten zu tumorartiger Anschwellung der Papille. In den 2 von *Dreher* mitgeteilten Fällen hat die Tuberkulose, die in den Opticusscheiden lokalisiert ist, von einer Tuberkulose des Gehirns ihren Ausgang genommen.

Um die Lokalisation der Opticustuberkulose im Bereich des Canalis nervi optici handelt es sich in den folgenden 4 Mitteilungen.

Lebenhart beschreibt 2 Fälle von Tuberkulose des Keilbeins und der hintern Siebbeinzellen, welche frühzeitig, bevor irgendwelche Augenmuskellähmungen sich einstellten, auf den Sehnerven übergegriffen und diesen durchsetzt hatten. In der Beobachtung von *Hansell* war die Tuberkulose beiderseits am Eintritt des Sehnerven in das Foramen opticum lokalisiert. Es fand sich ein bohnengrosses tuberkulöses Granulom, welchem Stauungspapille und Atrophie der Papille folgten. In *von Herffs* Fall war ein Knoten aus tuberkulösem Granulationsgewebe am Foramen opticum in den Sehnervenstamm eingedrungen und bildete hier grössere und kleinere Herde, welche durch Druck den Nerven schädigten.

Nur 3 Mitteilungen finde ich in der Literatur, bei welchen sich die Opticustuberkulose auf den intrakraniellen Abschnitt des Sehnerven beschränkte.

So sah *Cruveilhier* einen fast haselnussgrossen Solitärtuberkel im intrakraniellen Abschnitt des einen Sehnerven, welcher auf das Chiasma nicht übergegriffen, während in der Beobachtung von *Hjort* der recht grosse, zentral verkäste Tuberkel lediglich die rechte Hälfte der Sehnervenkreuzung erfasst hatte. *Sisaric* berichtet von einem 35jährigen Mann, der innerhalb weniger Tage erblindete. Danach kam es zur temporalen Abblassung beider Sehnervenpapillen, hervorgerufen durch einen grossen, im Chiasma gelegenen Solitärtuberkel, der sich in beide Sehnerven hinein ausbreitete und die lateralen Teile des

Chiasma, also die Anteile der ungekreuzten Sehbahn, noch nicht ergriffen hatte.

Die ganze Strecke des Sehnerven, von der Papille bis an das Chiasma, zeigte in dem von *Sattler* untersuchten Fall tuberkulöse Veränderungen. Ausgegangen waren diese von einer Erkrankung des intrakraniellen Opticusteils.

Intrakranielle und intraorbitale Lokalisation zugleich liegt in 4 von *Sgrosso* beschriebenen Beobachtungen vor. Von ihm werden besonders die Veränderungen an den Opticushüllen bei tuberkulöser Meningitis berücksichtigt.

Die meiner Arbeit zugrunde gelegte Form von intrakranieller Sehnerventuberkulose beansprucht dadurch ein besonderes Interesse, dass bis zum Eintreten einer linksseitigen totalen Amaurose der Kranke keine Sehstörungen gehabt hatte. Weiter ist die gemachte Beobachtung geeignet, zur Aufklärung der Frage nach der Entstehung der Sehnerventuberkulose beizutragen.

Eine Sehnerventuberkulose (intraorbitale, intrakanalikuläre Form) kann entstehen:

1. Durch die Fortleitung der spezifischen Entzündung von den Knochen der Orbita her, also bei tuberkulöser Osteomyelitis der Orbita.

2. Durch Ausbreitung der spezifischen Entzündung in seinem Scheidenraum von einer basalen tuberkulösen Meningitis deszendierend oder aszendierend von intraokularer Tuberkulose her, wobei die spezifische Entzündung sich in den perivaskulären Lymphräumen ausbreitet.

3. Durch auf dem Blutweg verschleppte Tuberkelbazillen. Eine derartige haematogene Metastasenbildung kann ausgehen von einem Intimatuberkel der Lungenvenen, von einem Arterienwandtuberkel oder von Bazillen, die via Ductus thoracicus ins Blut gelangt sind. Dass bei jeder Tuberkulose Bazillenschübe

ins Blut vorkommen, ist durch *Liebermeister* einwandfrei bewiesen worden.

Das klinische Bild der Opticustuberkulose wird zum Teil wenigstens bestimmt durch die Lokalisation des tuberkulösen Prozesses in der Strecke des Sehnerven von der Papilla nervi optici bis zum Chiasma. Schon *von Michel* hat auf diese Unterschiede aufmerksam gemacht. Nachfolgend führe ich in einer kurzen Uebersicht aus den einschlägigen Arbeiten die wichtigsten Symptome an, die bei Sehnerventuberkulose festgestellt werden konnten.

Bei Sitz der tuberkulösen Veränderung an der Papille sind 3 klinische Erscheinungsformen bekannt:

a) Der Solitärtuberkel. Dieser kann sich im vorderen oder hinteren Teil (= innerhalb der Lamina cribrosa) finden, zentral gelegen oder am Rande. Ophthalmoskopisch stellt er sich als Granulationsgeschwulst von buckliger Oberfläche dar. Seine Grenzen sind weniger scharf als die eines gewöhnlichen Tumors. Meist ragt er weit in den Glaskörper hinein.

Diese Lokalisation hat den frühzeitigen Verlust des Sehvermögens zur Folge. Doch kann daneben auch ein Teil des Sehvermögens ohne schwere Gesichtsfeldstörungen erhalten bleiben. Glaukom findet sich nur selten; überhaupt erhöhen solitäre intraokulare Tuberkel den intraokularen Druck weniger als die intraokularen Blastome *(Jakobs)*.

b) Nach Angabe einiger Autoren: «Baumwolleartige Infiltrate am Papillarrand.» Die Infiltrate sitzen dicht am Papillarrand, und die Affektion hat enge Beziehungen zur Retino-Chorioiditis iuxtapapillaris.

c) Eine im distalen Opticus gelegene Periphlebitis kann eine fast tumorartige Schwellung der Papille nach Art einer Stauungspapille verursachen *(Cords)*.

Die intraorbitale Lokalisation (nach *von Michel* ist sie die häufigste tuberkulöse Sehnervenerkrankung) offenbart sich mei-

stens als Neuritis nervi optici simplex. Seltener kommt sie isoliert vor, in diesem Fall meist als Neuritis retrobulbaris. Schliesslich findet man die intraorbitale Lokalisation noch fortgeleitet von intraokularen Prozessen, den perivaskulären Lymphscheiden der Zentralgefässe folgend, und im Anschluss an Orbitaltuberkulosen.

Die Neuritis nervi optici simplex ist durch zwei Symptome gekennzeichnet, durch eine ophthalmoskopisch zu erkennende Veränderung der Papille (erweiterte Retinalvenen, verwaschene Papillengrenzen mit Haemorrhagien und Exsudaten im Papillengewebe), jedoch ohne bedeutende Schwellung der Papille, und durch eine primäre, auf einer Leitungsunterbrechung im Sehnerven beruhende Funktionsstörung. Klinisch finden sich bei Neuritis nervi optici simplex alle Uebergänge von schwerster Papillitis bis zu relativem Zentralskotom ohne ophthalmoskopischen Befund. Bei der sekundär, nach tuberkulöser Meningitis vorkommenden Neuritis nervi optici simplex stellte *Igersheimer* in 3 von 10 Fällen einen normalen ophthalmoskopischen Befund fest, trotz sehr trübem Liquor und hohem Liquordruck. Selbst eine starke lymphocytäre retrobulbäre Infiltration der Pia und Septen des Nervus opticus braucht weder ophthalmoskopisch noch anatomisch mit einer Veränderung der Papille verbunden zu sein. Es wurden aber auch spezifische gewebliche Reaktionen im Sehnerven vermisst.

Für die Neuritis retrobulbaris ist nach *Roenne* die elektive Beteiligung des papillo-maculären Bündels typisch, sei es, dass es allein betroffen ist oder bei diffuser Ausbreitung der Erkrankung im Sehnerven dieses Bündel mehr geschädigt wird als die peripher liegenden Fasern.

Klinisch äussert sie sich in einem Zentralskotom, das oft plötzlich einsetzen kann. In der Regel ist es absolut, nur ausnahmsweise Farbenskotom. Im Gegensatz zur Neuritis nervi optici simplex, die schmerzlos verläuft, verursacht die Neuritis

retrobulbaris Schmerzen, welche von der Orbita in die Schläfen ausstrahlen, besonders bei Augenbewegungen. Ophthalmoskopisch kann die Papille völlig normal sein; erst nach längerer Zeit tritt über den Weg einer leichten Verschleierung und Unklarheit des Papillengewebes eine temporale Abblassung ein. Mitunter entstehen auch Blutungen im Bereich der Papille *(Bergmeister)*.

Von Orbitaltuberkulosen aus *(Birch-Hirschfeld)* kann der Prozess an umschriebener Stelle auf die Duralscheide und auf das Sehnervengewebe übergreifen, ohne dass in den ersten Stadien ophthalmoskopische Veränderungen oder eine Herabsetzung der zentralen Sehschärfe vorhanden zu sein brauchen. Selbst wenn der Sehnerv ergriffen wird, kann der Prozess mit Hinterlassung einer partiellen peripheren Opticusatrophie zum Stillstand kommen.

Die intrakanalikuläre Lokalisation findet sich meist nach Uebergreifen eines tuberkulösen Knochenprozesses auf den Opticus. Dabei kann direkt vom Knochen aus der kanalikuläre Teil des Sehnerven durch tuberkulöse Granulationen zusammengedrückt oder rasch völlig zerstört werden. Die ophthalmoskopischen Erscheinungen einer zunehmenden Stauungspapille, welche in Atrophie übergehen kann, entsprechen der zunehmenden Abnahme der Sehschärfe bis zur totalen Amaurose.

Die intrakranielle Lokalisation rührt selten von einem haematogen an dieser Stelle entstandenen Solitärtuberkel her. Meist greift eine tuberkulöse basale Meningitis auf diesen Opticusbezirk über. Das klinische Bild hängt vom Sitz der Erkrankung ab. Zerstörung eines Sehnerven führt zur Blindheit des betreffenden Auges und amaurotischer Pupillenstarre mit erhaltener synergischer Reaktion bei Belichtung des nicht erkrankten Auges. Die Papille verhält sich vorerst normal. Erst nach Wochen kommt es zur deszendierenden Atrophie. Bei Druck auf das

Chiasma nervorum opticorum in der Medianebene entsteht ein Ausfall beider gekreuzter Sehnervenhälften, demnach ein Funktionsausfall beider nasaler Netzhauthälften und Ausfall der temporalen Gesichtsfeldhälften (bitemporale Hemianopsie) mit hemianopischer Pupillenstarre. Doch muss nochmals betont werden, dass gerade im intrakraniellen Opticus lokalisierte Solitärtuberkel lange Zeit hindurch klinisch symptomlos bleiben, indem die Sehnervenfasern dem Druck des Tuberkels ausweichen. Eine anschliessend mehr oder weniger rasch auftretende Amaurose mag durch die Bildung eines kollateralen Oedems ihre Erklärung finden.

Die Sehstörungen bei Opticustuberkulose sind also im Verhältnis zur Grösse der herdförmigen tuberkulösen Veränderungen im Bereich der Opticusstrecke zum Teil recht gering. Das zeigt auch die hier eingefügte eigene Beobachtung, die anlässlich einer Autopsie gemacht worden ist. Zu Lebzeiten des Patienten war klinisch das Vorhandensein einer Opticustuberkulose oder eines Solitärtuberkels im Opticus nicht in Erwägung gezogen worden*.

J. S., geboren 1896, fand am 24. 10. 40 Aufnahme in der neurochirurgischen Abteilung des Kantonsspitals Zürich. Er stammt aus gesunder Familie, hat 14 gesunde Geschwister, 3 gesunde Kinder.

Im Jahre 1925 soll eine Sepsis, ausgegangen von einer «Pustel» an der linken Nasenseite, vorhanden gewesen sein. Patient hatte anschliessend eine doppelseitige Lungen- und Brustfellentzündung. Damals wurde auch ein Abszess an der rechten Beckenschaufel eröffnet.

Danach bestanden keinerlei Gesundheitsstörungen bis zum Mai 1940. Damals trat eine chronische Bronchitis auf. Mitte August 1940 Schmerzen in der linken Schläfengegend, vor allem bei Husten. Am 5. 9. 40 stellte sich eine plötzliche Sehschwäche auf dem linken Auge ein. Es konnte keine Augenverletzung festgestellt werden. Anfangs Oktober 1940 war die Sehkraft auf dem linken Auge vollständig erloschen. Einige Tage später wurde

* Herrn Dozenten Dr. Krayenbühl, Zürich, verdanke ich die Ueberlassung der Krankengeschichte, welche ich im Auszug anführe.

auch eine Abnahme des Sehvermögens auf dem rechten Auge festgestellt. Die Gesichtsfeldprüfung ergab einen Ausfall im rechten temporalen Gesichtsfeld. Zugleich wurde damals eine Leber- und Milzschwellung bemerkt, bei Abnahme des Körpergewichts und leichtem Fieber.

Am 23. 10. 40 Untersuchung in der Universitäts-Augenklinik Zürich (Prof. Vogt). Der Befund lautete: «Papillen beiderseits scharf begrenzt, rechte von normaler Farbe, linke temporal auffallend blass. Gefässe unverändert. Links keine Lichtperzeption. Zeitweise noch Reaktion der Pupille auf direkten Lichteinfall. Pupillen gleich weit, rund; die rechte reagiert prompt auf Lichteinfall, die linke nur ganz wenig auf Lichteinfall; dagegen ist die konsensuelle Reaktion erhalten. Cornealreflexe lebhaft, links deutlich schwächer als rechts. Keine Geruchsstörungen.»

Obwohl sichere Anhaltspunkte für eine Erkrankung des Zentralnervensystems nicht bestanden, wurde der Patient doch zur genaueren neurologischen Untersuchung der neurochirurgischen Abteilung des Kantonsspitals Zürich überwiesen.

Aufnahmebefund dieser Abteilung: Herz und Lungen ohne krankhaften Befund. Blutdruck 120/90 mm Hg. Leber und Milz scheinen vergrössert zu sein. Temperaturen zwischen 38,0 und 39,0 Grad. Leucocyten 6700. Liquor: normaler Eiweissgehalt. Stark po itive Kolloidreaktion vom Parenchymtyp, auf multiple Sklerose sehr verdächtig. Die Encephalographie ergab gute Luftfüllung der Ventrikel und des subarachnoidalen Systems. Tumor in der Chiasmagegend nicht nachweisbar.

Der zugezogene Internist fand im linken Oberbauch eine ziemlich grosse Geschwulst, röntgenologisch Vergrösserung und Tiefstand der linken Niere. Es wurde deshalb ein Hypernephrom vermutet, mit Lebermetastasen und vielleicht auch mit Metastasen in die Chiasmagegend, durch welche die Sehstörungen hätten entstanden sein können.

Eine weitere Behandlung fand nicht statt, der Patient wurde in unverändertem Zustand anfangs November 1940 nach Hause entlassen. Er starb vier Wochen später.

Sektionsbefund (S. 96/40, Prof. Berblinger): *Pathologisch-anatomische Diagnose:* Rückstände einer Pleuritis auf der linken Seite. Pleuraadhaesionen. Produktive miliare Tuberkulose in beiden Lungen. Chronische produktive Tuberkulose der Milz, tuberkulöse Splenomegalie. Chronische produktive Tuberkulose der retroperitonealen Lymphknoten, der Leber, mit beginnender tuberkulöser Schrumpfleber. Basale cerebrale produktive tuberkulöse Meningitis. Solitärtuberkel im extraorbitalen Abschnitt des linken Sehnerven.

Aus dem Sektionsprotokoll führe ich folgendes genauer an:

Die Tabula interna des Schädeldaches ist aufgerauht, die Sulci der Arteria meningea media sind tief. Im Sinus longitudinalis der Dura mater wenig flüssiges Blut und einige feuchte, rote Gerinnsel. Dura mater an der Aussen- und Innenfläche feucht, glatt, keine abnorme Färbung vorhanden. Pia und Arachnoidea an der Konvexität beider Grosshirnhemisphaeren durchscheinend, zart. Die Pia lässt sich von der Hirnoberfläche abziehen. Seitenhirnkammern wenig erweitert, Ependym derselben nicht granuliert. Weisse Markmasse der Grosshirnhemisphaeren glänzend, vermehrte Konsistenz zeigend, ziemlich viele rasch zerfliessende Blutpunkte vorhanden. Aquaeductus Sylvii nicht erweitert, der dritte Ventrikel etwas basalwärts ausgebuchtet. Vierter Ventrikel etwas weit, mehrere punktförmige Blutungen am Boden der Rautengrube. Weder im Grosshirn noch im Kleinhirn frische oder alte herdförmige Veränderungen. Querschnitte durch die Pedunculi cerebri ad pontem zeigen das gewohnte Aussehen. Pons und Medulla oblongata äusserlich besehen nicht krankhaft beschaffen. Basale Hirnarterien zartwandig, zusammengesunken.

In beiden Fissurae fossae Sylvii und am Boden des Zwischenhirns sieht man feine Knötchen in der Pia. Diese ist hier wenig durchsichtig, weist starke Gefässinjektion auf, so dass das Chiasma, das Tuber cinereum und die Corpora mammillaria nicht deutlich zu erkennen sind.

Hinter dem Canalis opticus am Foramen opticum ist der linke Sehnerv auf eine 1 cm lange Strecke bis zum Chiasma verdickt. Diese Verdickung, kirschkerngross, fühlt sich hart an und beschränkt sich auf den Sehnerven selbst. Der intraorbitale Abschnitt des linken Sehnerven ist nicht verändert (Abb. 1). Der rechte Sehnerv ist normal gestaltet, sowohl im intra- wie im extraorbitalen Anteil. Die Tractus optici sind nicht verbreitert. Auf dem Querschnitt durch den linken Sehnerven im Bereich der Verdickung sieht man zentral eine gelbe, käseähnlich aussehende Masse, die von einem Mantel aus weissgrauem Gewebe umgeben wird. Orbitalinhalt weder links noch rechts verändert. Papilla nervi optici makroskopisch nicht verändert. Die linke hintere Bulbushälfte wird mit dem Opticus zusammen entfernt.

Das Dorsum sellae zwischen den hintern Sattelhöckern ist etwas atrophisch, ebenso der Boden des Türkensattels. Die Sattelgrube ist nicht erweitert, die Hypophyse nicht vergrössert, auch nicht abgeflacht in craniocaudaler Richtung. Arteria carotis interna nicht thrombosiert. Inhalt und Form des Sinus sphenoidalis, cavernosus und des Sinus frontalis nicht pathologisch beschaffen. Knochen der Orbita nicht verändert. Die rechte

Abb. 1.
Solitärtuberkel im linken intrakraniellen Teil des Nervus opticus, etwas übergreifend auf das Chiasma.

Lunge ist im Bereich der Spitze mit der Thoraxkuppe locker verwachsen. Die linke Lunge ist flächenhaft mit der Brustwand verwachsen. Kein Erguss in den Pleuraräumen. Lungenfell spiegelnd, ohne Belag. Hiluslymphknoten weder verkäst noch verkalkt. Intima der Pulmonalarterien eben, weiss. Schleimhaut der Bronchien wenig gerötet, leicht verdickt. Die rechte *Lunge* zeigt ein mässig starkes substantielles Emphysem, vor allem an den Lungenrändern und im Unterlappen. Die Lungenpleura ist auffallend weiss. Die durch den Staubgehalt erkennbaren Septen liegen weit auseinander. Käseherde, grössere zirrhotisch umgewandelte Bezirke finden sich in keinem Lungenlappen. Dagegen fühlt man etwa stecknadelkopfgrosse Herde, die auf der Schnittfläche durch kleine, derbe, weisse, etwas prominente, dicht beieinanderliegende Knötchen gebildet werden. Der linke Unterlappen zeigt Atelektasen, er ist blutreicher als die übrigen Lungenlappen. Diese sind stark lufthaltig, nicht erheblich oedematös. Das grosse, ziemlich fettarme Netz bedeckt zum grösseren Teil den Dünndarm. Dieser ist nicht gebläht. Die *Leber* überragt um etwa Fingerbreite den untern Rand des rechten Rippenbogens. Sie fühlt sich fest an, an der Oberfläche beider Leberlappen sieht man gelbgraue und blaugraue, wechselnd grosse, zum Teil kreisförmig begrenzte, zum Teil unregelmässig abgegrenzte halbkugelige Erhebungen bei durchsichtiger Beschaffenheit der Leberkapsel. Auf der Schnittfläche wechseln gelbe, gelbrote und rote Bezirke unregelmässig miteinander ab. Eine eigentliche Acinuszeichnung ist durchgängig nicht vorhanden, überall sind in das Lebergewebe graue, recht derbe Gewebs-

massen eingeschaltet. Die *Milz* ist durch dünne, ziemlich lange Bindegewebsstreifen mit der linken Zwerchfellhälfte verbunden. Das Organ ist erheblich vergrössert, 22,5 cm lang, 14 cm breit, 8 cm dick. Es fühlt sich fest an, die Kapsel ist stellenweise verdickt. Auf der Schnittfläche ist die Pulpa blaurot, nicht besonders zerfliesslich. Ueber die Schnittfläche treten erbsengrosse, nicht scharf abgegrenzte, graurote, ziemlich derbe, über die ganze Schnittfläche verteilte Knoten hervor. An der Leberpforte ein fast mandarinengrosser Lymphknoten, dessen Schnittfläche graurötlich, derb strukturiert ist. Während sich in der Milz neben den geschilderten Knoten noch quadranguläre, käseartige, gelbe Herde befinden, sind solche in den Bauchlymphknoten nicht wahrzunehmen. Die retroperitonealen Lymphknoten längs der Bauchaorta sind sämtliche vergrössert, sie bilden ein derbes, vom Hiatus aorticus bis zur Teilungsstelle der Bauchaorta reichendes Drüsenpaket. Die einzelnen vergrösserten Lymphknoten, deren Schnittfläche das bereits beschriebene Aussehen zeigt, sind gegeneinander wenig verschieblich, aber im Drüsenpaket doch als kugelige Gebilde gegeneinander abgegrenzt. Die Vena cava wird von dem Drüsenpaket völlig umschlossen, ist aber nicht thrombosiert. Der stark vergrösserte Lymphknoten an der Porta hepatis hat den Choledochus nicht komprimiert.

Die histologische Untersuchung der Organe ergab folgendes:

In der *Leber* spärliche Tuberkel mit Epitheloidzellen, Riesenzellen und Lymphocyten in der Randzone. Nur geringe Verkäsung vorhanden, hyalines Bindegewebe in der Umgebung. Ausserdem finden sich im interstitiellen Bindegewebe und auch in das Lebergewebe hineinreichend diffuse lymphocytäre Infiltrate, auch um die Gallengänge und die Pfortaderäste. Das Lebergewebe zeigt einen zirrhoseähnlichen Umbau, nicht das Bild der typischen Leberzirrhose.

In den *portalen Lymphknoten* findet man zahlreiche, zentral verkäste Tuberkel, daneben auch Epitheloidzelltuberkel ohne Verkäsung, mit Riesenzellen, und umfangreiche Entwicklung eines hyalinen Bindegewebes, zwischen dem noch Reste von lymphatischem Gewebe erhalten sind.

Die *Lunge* zeigt interstitielle Epitheloidzelltuberkel mit zentraler Verkäsung. Im ganzen finden sich die haematogenen Streuherde in nicht erheblichem Umfange.

Die *Milz* lässt eine sehr ausgedehnte Entwicklung von jungen verkästen Tuberkeln, von fibrös begrenzten und fibrös durchsetzten ältern Herden und Epitheloidzellknötchen ohne Verkäsung erkennen. Man findet auch in der Wand einer Milzvene einen Tuberkel mit Riesenzellen und Verkäsung, der sich bis an das Gefässendothel ausbreitet.

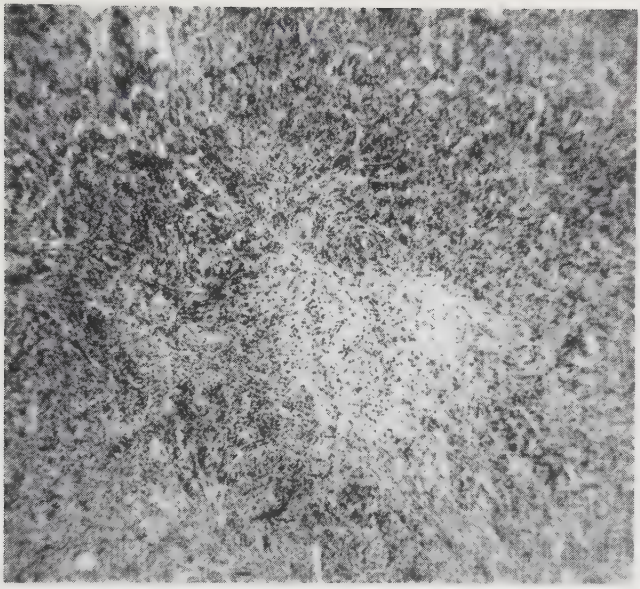

Abb. 2.
Käsige und produktive Tuberkulose im intrakraniellen Teil des linken Nervus opticus.

Ergebnis der histologischen Untersuchung der Hirnbasis und des Sehnerven:

Zwischenhirnboden: Im Subarachnoidalraum ein zellreiches und fibrinreiches Exsudat. Die Exsudatzellen sind Lymphocyten und Histiocyten, nur zum geringen Teil polymorphkernige Leucocyten. Im Bereich dieser zelligen Exsudate finden sich Nekrosen mit Kernzerfall. Umschriebene Tuberkel sind nicht vorhanden. Sehr bemerkenswert sind die Gefässveränderungen: An den Venen und an den Arterien ist eine zellige Infiltration der Intima festzustellen, die an den Venen auf die Media übergreift. Die Exsudatzellen in der Intima sind Lymphocyten, vor allem Histiocyten.

Durch den Subarachnoidalraum greift die Entzündung auf das Gehirn über. Man findet in der Hirnrinde mehr umschriebene Zellanhäufungen

Abb. 3.
Partie aus dem Nervus opticus im Bereich des Solitärtuberkels. Oben im Bild unveränderte Nervenfasern aus der Peripherie des Opticus, unten und rechts käsig-exsudative Entzündung.

aus Lymphocyten, Plasmazellen, und eine geringe Veränderung der Gliakerne. Auch sieht man an den intracerebralen Gefässen perivaskuläre entzündliche Infiltrate, aus denselben Zellen bestehend, wie sie im meningealen Exsudat beschrieben wurden. Diese Gefässveränderungen in Form einer Endarteritis und Endophlebitis sind bei der tuberkulösen Meningitis bekannt und wurden kürzlich auch von *H.-R. Staehelin* wieder beschrieben.

Der grosse Tuberkel im *Opticus* zeigt im Zentrum eine ausgedehnte Verkäsung mit Verkalkung (Abb. 2). Die Randzonen weisen eine landkartenförmig ausgebreitete Verkäsung auf und eine produktive, knötchenförmige Entzündung, die in die Fasern des linken Opticus noch weiter hineinreicht. Man kann feststellen, wie vom Solitärtuberkel aus die spezifische Entzündung kontinuierlich auf die weiche Hirnhaut sich fortsetzt (Abb. 3). Der intraorbitale Teil des Nervus opticus zeigt im Sub-

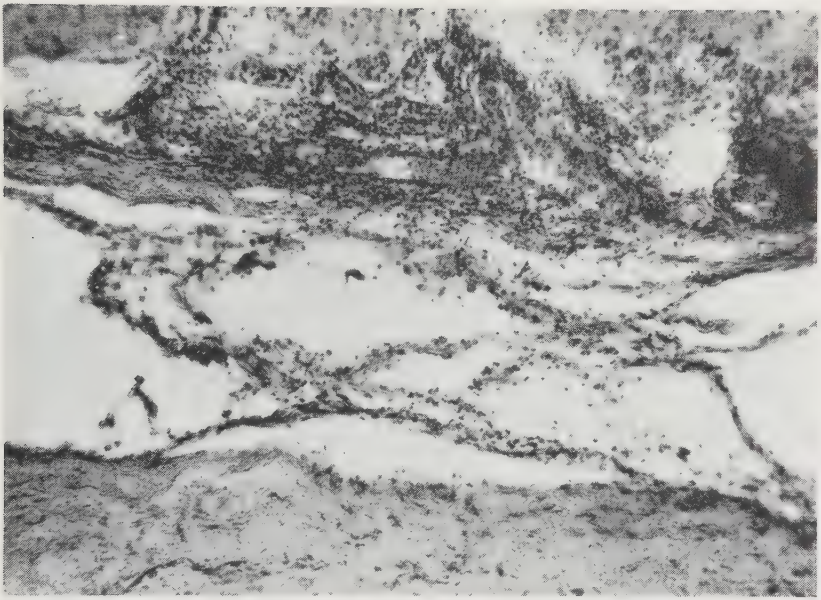

Abb. 4.
Entzündliche Infiltrate in der Opticusscheide, übergreifend auf den peripheren Anteil des intraorbitalen Opticusabschnittes.
Keine spezifische Gewebsreaktion.

duralraum keine Exsudatbildung. Im Subarachnoidalraum, vor allem gegen die Oberfläche des Sehnerven, sind lymphocytäre, umschriebene Infiltrate und Histiocyten festzustellen, auch einige polymorphkernige Leucocyten. Die Zentralarterie und die Zentralvene sind unverändert (Abb. 4). An der Papilla nervi optici, an den angrenzenden Schichten der Retina, Chorioidea und Sklera sind keine Veränderungen tuberkulöser Natur vorhanden (Abb. 5).

Einleitend wurden die Möglichkeiten der Entstehung einer Opticustuberkulose erwähnt:

1. fortgeleitet von einem tuberkulösen Prozess in der Orbita,
2. deszendierend von einer basalen tuberkulösen Leptomeningitis,



Abb. 5.
Papilla Nervi optici, Opticus (Längsschnitt), frei von tuberkulösen Veränderungen.

aszendierend von intraokularer Tuberkulose her,

3. haematogen.

Die Tuberkulose des Sehnerven kann immer nur sekundär entstehen, und mit geringen Ausnahmen handelt es sich dabei um haematogene Metastasen. Die verschiedenen Aeusserungen der Augentuberkulose können aus der Abhängigkeit des intraokularen Prozesses vom jeweiligen Stand der relativen Giftfestigkeit des Gesamtorganismus abgeleitet werden. Ausgangspunkt einer haematogenen, metastatischen Augentuberkulose — und also auch der Sehnerventuberkulose — ist meistens eine tuberkulöse Lymphdrüse im Thorax oder im Abdomen. Warum

es nun bei Anwesenheit von Tuberkelbazillen im Blute gelegentlich zur Infektion des Nervus opticus kommt, erklärt sich in gleicher Weise wie die isolierte haematogene Erkrankung eines Organs aus der Entwicklung einer durch die erlangte relative Giftfestigkeit auf dieses Organ sich beschränkenden Tuberkulose.

Bekannt ist die Tatsache, dass bei tuberkulösen Augenerkrankungen sich in der Regel keine sonstigen schweren Organtuberkulosen finden *(Werdenberg)*. Wenn *Reiser* und *Schulte-Tigges* bei 306 von 630 lungentuberkulösen Männern tuberkulöse Veränderungen am Augenhintergrunde fanden, so widerspricht diese Beobachtung obiger Auffassung nicht, da es sich mit einer Ausnahme um geringe, klinisch symptomlos verlaufende Prozesse handelte. Diese relative Gutartigkeit der Augentuberkulose ist nach *Igersheimer* und andern Autoren darauf zurückzuführen, dass die Bazillen durch die Einwirkung des Blutes zum Teil in ihrer Virulenz geschwächt, zum grösseren Teil sogar vernichtet werden.

In sehr vielen Fällen ist klinisch der Nachweis einer frühern tuberkulösen Erkrankung der Lungen oder anderer Organe nicht mehr zu erbringen, auch wenn sie vorausgesetzt werden muss *(Löwenstein)*. Ein primärer Lungenherd kann erfahrungsgemäss vollständig abheilen, ohne Rückstände im Gewebe zu hinterlassen.

Wenn ich die dieser Mitteilung zugrunde gelegten Beobachtungen epikritisch überblicke, so ist wahrscheinlich eine Tuberkuloseinfektion bei dem Patienten im Jahre 1925 anzunehmen. Damals war eine doppelseitige Lungen- und Brustfellentzündung festgestellt worden. Die Pleuraadhaesionen dürften auf die durchgemachte spezifische Pleuritis zurückzuführen sein. Eine primäre Infektion des Darmes erscheint unwahrscheinlich, da sich keine entsprechenden Veränderungen am Darm oder an den mesenterialen Lymphknoten fanden. Das Residuum eines

Primärkomplexes ist bei der Sektion allerdings nicht mehr nachzuweisen gewesen; die Lungenherde waren also zur Ausheilung gekommen. In der Tat bestanden in der Folge während 15 Jahren keine klinischen Erscheinungen von Seite der Lungen.

Noch vor Ausheilung der Lungentuberkulose muss es jedoch zur haematogenen Metastasierung besonders in der Milz gekommen sein mit der Entwicklung einer sogenannten tuberkulösen Splenomegalie, ausserdem zur Infektion der Leber mit den portalen Lymphknoten. Der grössere, ältere Kalkherd, der sich im mikroskopisch untersuchten portalen Lymphknoten fand, weist auf diese frühzeitige Infektion der beiden Organe hin. Klinisch wurde ihre Vergrösserung allerdings erst anlässlich der eingehenden Untersuchung im Jahre 1940 festgestellt.

Die nachgewiesenen Lungenherde sind haematogene Streuherde und dürften auf eine Streuung zurückzuführen sein, die von der Milz aus erfolgt ist. Jedenfalls sind nach den anatomischen Veränderungen der Milz, welche am stärksten tuberkulös verändert war, Bazillenschübe in das Blut möglich gewesen. Es liess sich auch ein Gefässwandtuberkel in einer Milzvene nachweisen, der zur Streuung Anlass geben konnte (Abb. 6). Anlässlich dieser Streuung wurde die Milz selbst wieder infiziert; mikroskopisch fanden sich alle Entwicklungsstadien von Milztuberkeln. Bei einer dieser Streuungen in Lungen und Milz wird es von der Milz aus zur haematogenen Metastasierung in den linken Opticus gekommen sein. Sie führte zur Bildung des Konglomerattuberkels mit exsudativen und produktiven Reaktionen. Ihr annähernder Zeitpunkt lässt sich nicht bestimmen, doch deutet die beginnende Verkalkung im Solitärtuberkel auf ein nicht in letzter Zeit erfolgtes Ereignis hin. Ein bestimmter Grad von Giftfestigkeit musste andererseits schon erreicht sein; dafür sprechen die produktiven Prozesse. Klinisch blieb der Tuberkel lange Zeit, wahrscheinlich sogar Jahre hindurch, symptomlos. Erst im August 1940, also

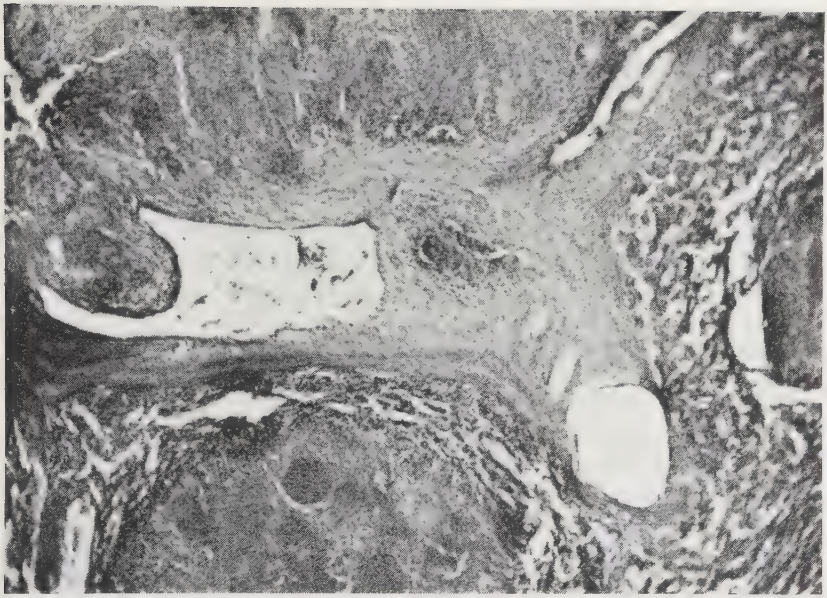

Abb. 6.

Partie aus der Milz mit konglomerierten Tuberkeln, teilweise Verkäsung zeigend; links im Bild in der Intima einer Vene ein Tuberkel bis in das Endothel hineinreichend. Ausgangspunkt für die letzte tuberkulöse Streuung.

drei Monate vor dem Tode, klagte der Patient über Schmerzen in der linken Schläfengegend.

Durch Ausbreitung der Tuberkulose im Subarachnoidalraume des Nervus opticus wäre dann die Infektion der Meningen erfolgt, ähnlich, wie dies *Szábo* und *Manolescu* für ihre Fälle annehmen. Damit tritt die Meningitis cerebralis basalis ihrer Entstehung nach zu jenen tuberkulösen Meningitisformen, die bei Solitärtuberkeln im Gehirn durch Ausbreitung derselben in den Subarachnoidalraum zustande kommen. Andere Formen von tuberkulöser Meningitis entstehen ja zweifellos durch primäre

haematogene Infektion der Meningen. Für die hier vertretene Auffassung lässt sich die Lokalisation der Meningitis, das heisst ihre Beschränkung auf den eigentlichen Zwischenhirnboden (Chiasmagegend) anführen. Auch liegt nicht die Form mit exsudativer, fibrinös-eitriger Entzündung vor, die bei einer ausgedehnten haematogenen Infektion der Meningen zu Entwicklung gelangt. Die Entscheidung, ob die Meningitis durch Fortleitung vom Solitärtuberkel entstanden ist, oder ob von einer chronischen, basalen, tuberkulösen Meningitis aus erst der Opticus selbst infiziert worden ist, lässt sich absolut sicher nicht treffen. Mehr spricht aber für die erste Annahme. Es ist unwahrscheinlich, dass die Meningitis sich über längere Zeit hingezogen hat, ohne klinische Erscheinungen auszulösen. Auch der Liquorbefund, der vier Wochen vor dem Tode erhoben wurde, lässt sich in diesem Sinne deuten. Zwar stehen nur kurze Angaben darüber zur Verfügung, und über den Zellgehalt wird nichts ausgesagt. Hingegen waren die Kolloidreaktionen stark positiv, und zwar im Sinne des Parenchymtyps, mit Linksverschiebung. Es ist danach wahrscheinlich, dass eine Meningitis damals noch nicht bestanden hat, umsomehr, als auch der Eiweissgehalt des Liquors normal war.

Abschliessend ist als besonders bemerkenswert die lange klinische Symptomlosigkeit des bei der Autopsie aufgefundenen Solitärtuberkels hervorzuheben, der erst $2^1/_2$ Monate vor dem Tode die ersten Erscheinungen hervorrief. Dabei werden diese Symptome aus der Lokalisation des Tuberkels völlig erklärt. Die vollständige Leitungsunterbrechung im linken intrakraniellen Teil des Nervus opticus führte zur linksseitigen Amaurose mit reflektorischer Pupillenstarre bei erhaltener consensueller Reaktion und zur deszendierenden Atrophie der Papille. Durch Druck auf das Chiasma kam es zur Schädigung der nasalen Fasern des rechten Nervus opticus und dadurch zur temporalen Gesichtsfeldeinschränkung rechts.

Spezifisch-entzündliche Veränderungen im intraorbitalen Abschnitt des Nervus opticus fanden sich anatomisch nicht. Es liessen sich einzig lymphocytäre umschriebene Infiltrate mit Histiocyten und polymorphkernigen Leucocyten im Subarachnoidalraum des Opticus nachweisen. Damit reiht sich die vorliegende Beobachtung an die Mitteilung *Igersheimers* an, der in mehreren von 10 tuberkulösen Meningitisfällen, trotz Solitärtuberkel im Gehirn und trotz Liquorveränderungen, eine normale Papille, in keinem der 10 Fälle spezifisch entzündliche Veränderungen im Verlauf des Nervus opticus fand.

Die mitgeteilte Beobachtung stellt eine ausserordentlich seltene Lokalisation der Tuberkulose als haematogene Metastase im intrakranieilen Teil des Nervus opticus dar. Die praktische Bedeutung des autoptisch erst aufgeklärten Falles ergibt sich daraus, dass trotz sorgfältiger, fachärztlicher Untersuchung die Ursache der linksseitigen Amaurose nicht erkannt werden konnte, und dass die Erblindung erst sehr spät und ausserordentlich rasch auftrat. Die Beobachtung bildet weiter einen Beitrag zu dem seltenen Vorkommen einer tuberkulösen Splenomegalie, von welcher aus mit grosser Wahrscheinlichkeit die Streuung ihren Ausgang genommen hat. Ohne die autoptische Nachprüfung wäre die Deutung der klinischen Symptome sowie die Todesursache völlig unklar geblieben.

Literatur

ABELSDORFF: Handbuch d. spez. path. Anat. u. Histol., II. Bd., I. Teil, pag. 695. Berlin 1928. — BERGMEISTER: Abhandl. aus d. Augenheilk. u. ihren Grenzgebieten, H. 3, pag. 1. 1927. — DERSELBE: Zeitschr. f. Augenheilk., 53. Bd., pag. 175. 1924. — BIRCH-HIRSCHFELD: Zeitschr. f. Augenheilk., 24. Bd., pag. 193. 1910. — BRAILEY: Med. Times and Gazette, II., pag. 512. 1882 (zit. KNAPP). — CALDERON: Schweiz. Forschungsinst., Davos (nicht veröffentlicht). — COATS: The Royal London Ophth. Hosp. Reports, Vol. 16, pag. 381. 1906. — CORDS: v. Graef. Arch. f. Ophth., Bd. 105, pag. 916. 1921. — CRUVEILHIER: Traité d'anatomie path. gén., Bd. 4, pag. 793. 1862 (zit. ABELSDORFF). — DREHER: Deutsche Zeitschr. f. Nervenheilk., Bd. 20, pag. 58. 1899 (zit. VON MICHEL). — ENGELKING: Ergebn. d. allg. Path., Bd. 21, Erg.-Bd. II, pag. 722. 1929. — GOLDSTEIN u. WEXLER: Arch. of Ophth. 3, pag. 552, 1930. — HANSELL: Transact. of the Americ. Ophth. Soc., Bd. 32, pag. 589. 1896. — Von HERFF: Inaug.-Diss., Würzburg 1893. — HJORT: Klin. Mon.-bl. f. Augenh., Bd. 5, pag. 166. 1867. — HUEBSCHMANN: Path. Anat. d. Tuberkulose. Berlin 1928. — JACOBS: Klin. Mon.-bl. f. Augenh., Bd. 50, II, pag. 37. 1912. — IGERSHEIMER: v. Graef. Arch. f. Ophth., Bd. 114, II, pag. 267. 1924. — KNAPP: Arch. of. Ophth., Bd. 32, pag. 22. 1903. — KOMOTO: Klin. Mon.-bl. f. Augenh., Bd. 50, I, pag. 82. 1912. — LAMB: Americ. Journ. of Ophth., Bd. 3, pag. 390. 1937. — LEBENHART: Arch. f. Augenh., Bd. 58, H. 3, pag. 231. — LIEBERMEISTER: Ergebn. d. Tbc-forsch., Bd. 10, pag. 187. 1941. — LOEWENSTEIN: Zentralbl. f. Ophth., Bd. 8, pag. 1 u. 209. — MANOLESCU: Clujul. med., Jahrg. 8, No. 10, pag. 490 (zit. SZÁBO). — MAUKSCH: Zeitschr. f. Augenh., Bd. 54, H. 1/2, pag. 49. 1925. — VON MICHEL: Münchn. Med. Wschr. 1903, pag. 7. — REIS-ROTHFELD: v. Graef. Arch. f. Ophth., Bd. 126, pag. 357. 1931. — REISER u. SCHULTE-TIGGES: v. Graef. Arch. f. Ophth., Bd. 144, H. 4. — ROENNE: Kurz. Handb.

d. Ophth., Bd. V, pag. 615. 1930. — SATTLER: v. Graef. Arch. f. Ophth., Bd. 24, pag. 127. 1878. — SGROSSO: Ann. Fac. Med. Perugia, Bd. 34, pag. 7. 1934 (ref. Zentralbl. f. ges. Tbc-forschung, Bd. 43, pag. 762. 1936). — SISARIC: Wien. Med. Wschr. 1921, pag. 445 (zit. ENGELKING). — STAEHELIN, H.-R.: Virch. Arch. f. path. Anat. u. Physiol., Bd. 309, H. 1, pag. 235. 1942. — O'SULLIVAN u. STORY: Transact. of the Royal Acad. of. Med. of Ireland, Bd. 17, pag. 451 (zit. KNAPP). — SUGIMOTO: Acta Soc. ophth. jap., Bd. 40, pag. 236. 1916 (ref. Zentralbl. f. ges. Tbc-forschung, Bd. 45, pag. 626. 1937). — SZÁBO: Orvil. Hetil., Bd. 2, pag. 865 (ref. Zentralbl. f. ges. Tbc-forschung, Bd. 36, pag. 622. 1932). — VERDERAME: Klin. Mon.-bl. f. Augenh., Bd. I, pag. 401. 1908. — WEISS: v. Graef. Arch. f. Ophth., Bd. 23, H. 4. 1877. — WERDENBERG: Klin. Mon.-bl. f. Augenh., 101, pag. 641. 1938.